



Diabetes mellitus en caninos

La diabetes mellitus es un grupo de patologías de tipo metabólico y son crónicas degenerativas, en donde hay un alto volumen de glucosa en sangre circulante, como resultado de defectos en la producción y secreción de insulina, así como la acción de esta en las células del organismo. Hasta el momento, se han categorizado dos tipos de diabetes mellitus: el tipo 1, el cual tiene de origen la atrofia de islotes de Langerhans; y el tipo 2, la cual es un defecto en los receptores celulares, provocando la imposibilidad de captar la insulina y utilizarla.

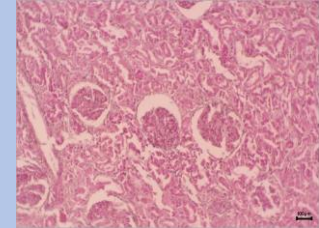
Se sabe que la diabetes es una patología de origen pancreático, sin embargo, se desconoce las causas exactas que desencadenan esta patología, considerando la pancreatitis, la dieta, y el sedentarismo algunos factores a considerar. Los signos clínicos son similares a los descritos en humanos, siendo la poliuria y polidipsia el principal hallazgo en las historias clínicas. Así mismo, la pérdida de peso y un aumento en el apetito es otro signo común. Otros signos encontrados es pelo hirsuto, letargo y pérdida de la visión. Se ha demostrado que la edad es un papel importante en esta enfermedad, dado que es frecuente la aparición de diabetes en perros gerentes.

El diagnóstico de esta enfermedad se realiza mediante las químicas sanguíneas; entre 60 y 100 mg/dl se consideran normales, sin embargo, un valor superior a los 150 mg/dl en el paciente, es presuntivo a diabetes mellitus. La orina es otro medio importante para el diagnóstico, mediante un Examen General de Orina (EGO) se mide de igual forma la glucosa en esta, siendo un valor superior a 16 mmol/L un factor importante a considerar. Así mismo, la necropsia y la histopatología en páncreas y riñón son otro medio para diagnosticar esta enfermedad, donde se evalúa cantidad y



calidad de los islotes de Langerhans y células β en este (Imagen 1), así como en riñón se evalúa la presencia de glomerulonefritis membranoproliferativa y/o esclerosis glomerular (Imagen 2).

Esta patología es sistémica, por lo que otros órganos se ven afectados, dependiendo de la cronicidad de esta enfermedad, cuyas complicaciones incluyen hepatopatías (generalmente se observa una hepatomegalia por la movilización de reservas y posteriormente una esteatosis hepática), nefropatías (insuficiencia renal crónica), angiopatías, neuropatías y alteraciones en la visión: dentro de estas alteraciones las más comunes son cataratas y glaucomas, así como retinopatías. La disfunción endotelial es un signo observado a menudo en esta patología, esto debido a la hiperglucemia crónica, asociada a un aumento de la formación de productos avanzados de la glicosilación y una hiperreactividad del complejo aldosa reductasa- proteína quinasa C, la cual provoca un incremento en el estrés oxidativo, fenómeno que está relacionado a la aparición de la disfunción endotelial en pacientes con diabetes mellitus.



La disfunción endotelial varía de acuerdo con el tipo de diabetes mellitus: en el tipo 1, dicha hiperglucemia es un papel importante en la aparición de dicha disfunción endotelial, esto por el mal control metabólico y el tiempo de evolución de esta patología; por otra parte, en el tipo 2 la disfunción endotelial es un evento temprano de dicha patología, incluso presentando signos de disfunción sin haber signos aún de diabetes mellitus.

Meeyrah Gámez Díaz, José Alberto Orduña Sumarán, Cristina Ibarra Zazueta. Universidad de Sonora, Departamento de Agricultura y Ganadería, Hermosillo, Sonora.
cristina.ibarra@unison.mx

